Aus dem pathologischen Institut der Universität Heidelberg.

Ueber die Beziehungen der Hernia diaphragmatica congenita zur Entwicklungsgeschichte.

Inaugural-Dissertation

zur Erlangung der Doktorwürde

einer hohen medizinischen Fakultät der Universität Heidelberg

vorgelegt von

Mathilde Rothstein.

Langensalza 1919. Druck von Wendt & Klauwell.

Gedruckt mit Genehmigung der medizinischen Fakultät der Universität Heidelberg.

Referent: Geh. Hofrat Professor Dr. *Ernst*.

Als „Hernie“ bezeichnet man allgemein eine Ausbuchtung des Bauchfells mit Vorlagerung von Baucheingeweiden. Zum Begriff der Hernie im engeren Sinne gehört also unbedingt das Vorhandensein eines Bauchfellüberzuges des verlagerten Eingeweides. Besteht dieser nicht, sondern befindet sich ein Riß im Bauchfell, durch den ein Bauchorgan dem Bereich der Bauchhöhle entweichen konnte, so bezeichnet man den Endzustand dieses Vorgangs als Hernia spuria (falscher Bruch).

Ganz nach den gleichen Gesichtspunkten werden auch die Zwerchfellbrüche am zweckmäßigsten eingeteilt. Man unterscheidet also: „Herniae diaphragmaticae verae“, bei denen ein mit Bauchfell ausgekleideter Bruchsack durch Dehnung sämtlicher Zwerchfellschichten zustande gekommen ist, und „Herniae diaphragmaticae spuriae“, bruchsacklose Brüche, bei denen ein Defekt der Zwerchfellschichten vorgelegen hat. Als dritte Form käme noch die „Eventratio diaphragmatica“ in Betracht, die aber nicht zu den Brüchen im eigentlichen Sinne zu rechnen ist; sie besteht in einer kuppeligen Vorwölbung des muskulösen Teiles des Zwerchfells.

Auf die Entstehung der Zwerchfellhernien komme ich später zu sprechen.

In der älteren Literatur (*Cruveilhier)* wurden die Zwerchfellhernien in kongenitale und erworbene eingeteilt. Unter den ersteren unterscheidet auch *Lacher* im Anschluß an *Cruveilhier* noch solche, bei denen die Hernie gleich bei der Geburt vorhanden war und solche, bei denen nur die Disposition dazu angeboren war. Zu den erworbenen rechnet er diejenigen, bei denen durch Trauma oder durch übermäßige Anstrengung

des Zwerchfells (beim Brechakt, bei Geburtswehen) sich plötzlich eine Hernie bildet. Das ursächliche Moment könne dabei in einer vorausgegangenen Entzündung oder in einer Neubildung gelegen haben. Diese aetiologische Einteilung ist jedoch deshalb unzweckmäßig, weil häufig die eigentliche Ursache unklar bleiben muß. Erst *Thoma* (1882) hat eine praktisch brauchbare Einteilung nach rein anatomischen Gesichtspunkten gegeben, wie ich sie anfangs anführte. Dabei ist das Hauptunterscheidungsmoment das Vorhandensein oder Fehlen eines Bruchsacks.

Aus Statistiken, die diesen Gesichtspunkt berücksichtigen, geht nun hervor, daß die falschen Brüche weitaus die echten überwiegen. So fand *Leichtenstern* gegenüber 212 bruchsacklosen Hernien nur 28, die einen Bruchsack hatten und *Lacher* unter 276 falschen nur 28 echte Brüche. *Großer* stellte 433 Fälle zusammen, unter denen er nur 30 wahre angeborne, 10 wahre erworbene, dagegen 214 falsche angeborne und 171 falsche erworbene Zwerchfellhernien fand. Die letzte Statistik stammt von *Gößnitz* (1903); sie erstreckt sich nur auf kongenitale Fälle, und zwar fand er unter 235 Fällen 28 wahre (14 bei Erwachsenen, 2 bei Kindern und 12 bei Neugebornen), 197 falsche (44 bei Ewachsenen, 20 bei Kindern und 133 bei Neugebornen). Wie aus den Statistiken eindeutig hervorgeht, machen die echten Brüche etwa nur 10—12% aller Zwerchfellbrüche aus. Ferner ergibt sich, daß die linksseitigen Hernien ca. 6 mal so häufig als die rechtsseitigen sind. Von wahren, sicher angebornen linksseitigen Zwerchfellhernien analog dem mir vorliegenden Fall dürften etwa nur 15 Beobachtungen vorliegen.

Auch auf die klinische Bedeutung der Zwerchfellhernien möchte ich mit einigen Worten kurz eingehen. Die angebornen Hernien besitzen wenig klinisches Interesse, da sie entweder dekompensiert, d. h. lebensunfähig sind oder kompensiert und dann merkwürdig wenig Beschwerden machen sollen. Von größerem klinischen Interesse sind wohl die Hernien, die durch Stich- und Schußverletzung oder sonstige Traumen

erworben sind. Bei diesen hat man neuerdings durch Operation von der Bauchhöhle aus gute Erfolge erzielt *(Kausch.)*. Zu diagnostizieren sind größere Hernien leicht durch das Röntgenbild, das den Wismutschatten des Magens und evt. der Därme oberhalb des Zwerchfells und Verdrängung des Herzens nach der entgegengesetzten Seite zeigt, schwerer durch Perkussion. Kleinere Hernien machen der Diagnose je nach ihrem Grade bedeutend mehr Schwierigkeiten.

Seit *Großer* (1899) wird wohl allgemein angenommen, daß bei den kongenitalen Hernien — von diesen allein soll hier die Rede sein — der Zwerchfelldefekt das Primäre, die Verlagerung der Bauchorgane das Sekundäre ist. Der Zwerchfelldefekt ist zweifellos als eine Hemmungsbildung anzusehen. Welcher Art diese ist und wie sie zustande kommt, läßt sich erst erschließen, wenn man die Forschungen der Entwicklungsgeschichte heranzieht. Andrerseits aber werden wiederum die Ergebnisse der entwickelungsgeschichtlichen Forschung durch eben diese Mißbildungen gestützt.

Das Zwerchfell ist phylogenetisch eine relativ junge Einrichtung. Es tritt zuerst in der Reihe der Wirbeltiere auf, und zwar besitzen die Myxinoiden, die zu den niedersten Fischen gehören, nur den ventralen Teil des Diaphragma, das sog. septum transversum. Der dorsale Teil des Zwerchfells ist auch bei Amphibien und Reptilien noch in einem primitiven unfertigen Zustand der Entwicklung. Bei Vögeln besteht zwar schon ein vollständiges Diaphragma, aber der dorsale Teil stellt nur ein feines Häutchen ohne jegliche Muskulatur dar. (Nach *Uskow.*) Ein völliger Abschluß der Peritonealhöhle von der Pericardial- und Pleuralhöhle ist erst mit dem muskulös-sehnigen Zwerchfell der Säugetiere geschaffen.

Aus der gemeinsamen Leibeshöhle, dem Coelom, entstehen durch Quer- und Längsfalten, die sich von den Körperwänden erheben und einander entgegenwachsen, schließlich Pericard-, Pleura- und Peritonealhöhle. Ursprünglich zeigt die Pericardhöhle ebenso wie das Herz eine paarige Anlage, die bei weiterer Umwachsung des Herzens ventral miteinander

verschmilzt. Zunächst steht die primitive Pericardhöhle noch in weiter Kommunikation mit der übrigen Leibeshöhle. Dann aber kommt es zur Ausbildung einer Scheidewand zwischen Pericard- und Peritonealhöhle, dem septum pericardiaco-peritoneale. Mit der Pleurahöhle besteht jedoch noch jederseits eine Kommunikation, der ductus pleuropericardiacus. Der Verschluß dieses ductus erfolgt, wie *Brachet* (1897) klargelegt hat, auf eine sehr komplizierte Weise, besonders durch aktives Wachstum der Pleuropericardialmembran.

Das septum pericardiaco-peritoneale, die caudale Wand des Herzbeutels, bildet zugleich die einheitliche Anlage des septum transversum, den „Herzboden" des definitiven Zwerchfells. Diesem ventralen unpaaren Hauptteil des Diaphragma wachsen nun von hinten her die dorsalen paarigen Nebenteile entgegen (septa pleuroperitonealia), welche medial von dem Mesenterium und lateral von den lateralen Körperwänden unter Vermittlung der Urnierenfalten hervorgegangen sind. (Nach *Bromann.*)

In dem definitiven Zwerchfell können wir also, wie *Bromann* zusammenfassend sagt, verschiedene Partien unterscheiden, welche ihrem Ursprung und ihrer Entstehungsweise nach verschieden sind. Der pericardiale Teil wird vom septum transversum gebildet, die pars lumbalis stammt vom dorsalen Mesenterium und der dorsalen Körperwand; die pars costalis und die pars sternalis sind beide Derivate der lateralen, bezw. vorderen Körperwand, wobei jedoch zu bemerken ist, daß der ältere Teil der pars costalis in prinzipiell anderer Weise entstanden ist als der übrige Kostalteil. Der ältere Teil wird nämlich durch Hervordringen eines parietalen Peritonealrecessus, der übrige durch die sich erweiternde Pleurahöhle von der Körperwand isoliert. Mit Ausnahme des letztgenannten Zwerchfellteils werden alle Zwerchfellteile mehr oder weniger ausschließlich unter Vermittlung der Leber dem Zwerchfell einverleibt. Mit diesem Organ hängen sie anfangs auch breit zusammen. Sekundär wird dann die Zwerchfellsanlage von der Leber durch paarige Peritonealrecessus ge-

trennt. Die an gewissen Stellen persistierenden Verbindungen zwischen Zwerchfell und Leber stellen die Leberligamente (lig. coronarium und lig. falciforme hepatis) dar.

Die eben gegebene Beschreibung über die verschiedene Abstammung der Zwerchfellsteile gilt aller Wahrscheinlichkeit nach nur für das bindegewebige Gerippe des Zwerchfells. Die Muskulatur ist wahrscheinlich einheitlichen Ursprungs und stammt aus je ein bis drei Halsmyotomen der betreffenden Körperseite. Ihr Einwachsen beginnt am Anfang des zweiten Embryonalmonats, wenn die Zwerchfellsanlage sich in Höhe des vierten Halssegments befindet und nimmt denselben Weg durch die laterale Körperwand, wie ihn auch der Nervus phrenicus zurücklegt. Die Zwerchfellsanlage tritt nach *Mall* zuerst in der Höhe der Cervicalregion auf und schiebt sich dann durch die Thoracalgegend zur Lumbalgegend abwärts. Dabei hat das Zwerchfell zunächst einen dorsalen Fixationspunkt und bewegt sich mit seinem ventralen Ende abwärts. Wenn dann Herz und Lungen sich im Thorax ausbilden, dreht sich das Zwerchfell um sein ventrales Ende, und der dorsale Teil steigt abwärts, sodaß es schließlich im wesentlichen von dorsocaudal nach ventrocranial gerichtet ist.

Die Verwachsung der einzelnen Teile des Diaphragma erfolgt bei 20 mm langen Embryonen, also etwa zwischen dem zweiten und dritten Embryonalmonat. Bleibt nun an einzelnen Stellen die Verwachsung oder das Einwachsen von Muskulatur aus, so resultieren Defektbildungen im Zwerchfell und die Möglichkeit von Hernien ist somit gegeben, worauf zuerst *Waldeyer* hingewiesen hat.

Die von mir untersuchte „Hernia diaphragmatica“ betrifft ein männliches neugebornes Kind, das nach $2^1/_2$ Stunden gestorben ist. Ueber sein Aussehen bin ich nicht unterrichtet; nur das Formalinpraeparat von Brust- und Bauchorganen liegt mir vor. Das Kind soll cyanotisch ausgesehen und die äußeren Zeichen der Reife aufgewiesen haben. Auch die inneren Organe haben etwa die gleiche Größe wie bei einem ausgewachsenen Kinde.

Beim Betrachten des Präparates fällt einem zunächst der über faustgroße, prall gefüllte Sack auf, der die ganze linke Pleurahöhle einnimmt. Er hat die linke Lunge völlig an ihrem Hilus zusammengedrückt, sodaß sie nur noch ein halbwalnußgroßes Gebilde von $3^1/_2$ cm Länge und $^1/_2$ cm Dicke darstellt. Die Lunge ist atelektatisch und zeigt eine Andeutung von Zweilappigkeit.

Auch die rechte Lunge ist atelektatisch und etwas gegen die laterale Brustwand verdrängt, da die mediale Hälfte des rechten Pleuraraumes unten vom Herz und oben von der Thymus eingenommen wird. Die rechte Lunge hat jedoch noch annähernd normale Gestalt, zeigt aber außer einem schmalen aus seiner Lage herausgedrängten Mittellappen noch einen vierten, in sich zusammengefalteten Lappen dem Herzen zu, an der Lungenbasis gelegen.

Die Thymus stellt ein ansehnliches Gebilde dar; sie ist $3^1/_2$ cm hoch und 4 cm breit und reicht, soweit sich das noch feststellen ließ, vom oberen Rand der 1. bis zum unteren Rand der 3. Rippe. Zu $^3/_4$ liegt sie rechts, zu $^1/_4$ links von der Medianlinie.

Auch das Herz liegt mit dem größten Teil seines Volumens rechts von der Mittellinie und nur zu $^1/_2$ cm nach links von ihr, reicht also nicht über den linken Sternalrand hinaus. Am Herzbeutel bemerkt man an der linken Seite einen Defekt, ein ovales, 3 cm langes, $1^3/_4$ cm breites glattrandiges Loch, an dessen Vorderrand der Nervus phrenicus entlang zieht. Dieser zieht dann auf das Zwerchfell zu, zieht 2 cm nach lateral auf ihm entlang, um es erst hier zu perforieren und sich auf seiner Unterseite zu verzweigen. Der rechte Nervus phrenicus zieht am rechten Herzrand entlang direkt auf das Zwerchfell zu. Durch den linksseitigen Herzbeuteldefekt erblickt man ohne weiteres das linke Herzohr, beim Hochklappen desselben die Abgangsstellen der Aorta und Pulmonalis.

Beim Aufschneiden des Herzbeutels ergibt sich weiter

nichts Abnormes, ebensowenig beim Eröffnen des Herzens. Es findet sich ein noch offener Ductus Botalli und ein durchgängiges foramen ovale, das aber einen ventilartigen Verschluß ermöglicht.

Der Bruchsack, der als Hauptbefund ausführlicher beschrieben werden soll, zeigt eine nahezu kugelige Form von über. Faustgröße. Er ist allseitig geschlossen und nirgends mit der Umgebung verwachsen. Seine Oberfläche ist glatt und spiegelnd. Die Sackwand selbst ist dünn und durchscheinend und ziemlich reichlich von Blutgefäßen durchzogen. An seiner Vorderwand weist der Bruchsack jedoch eine zipfelförmige, anscheinend aus Organgewebe bestehende Verdickung auf, die mit dem vorderen Rande der Bruchpforte in Verbindung steht. Dieser verdickte Rand wiederum leitet sich kontinuierlich vom ligamentum coronarium hepatis her. Die Verdickung besteht, wie ich mikroskopisch nachweisen konnte, aus Lebergewebe, das deutlich ausgebildete Gallengänge enthält. Die Sackwand selbst zeigt mikroskopisch eine bindegewebige mittlere Schicht, die mit elastischen Fasern durchsetzt ist und zahlreiche Blutgefäße enthält. Sie wird von einchichtigen Epithelreihen, der Pleura einerseits und dem Peritoneum andrerseits, begrenzt. Beide gehen an der Bruchpforte kontinuierlich auf den Bruchsack über. — Auf die Lage und Beschaffenheit der Bruchpforte komme ich später zu sprechen.

Da die Sackwand durchsichtig ist, kann man durch sie hindurch, wie es auch auf der dem Text beigegebenen Autotypie sichtbar wird, zahlreiche dicht gefaltete Dünndarmschlingen und an dem unteren Umfang des Bruchsacks ein Stück prall gefülltes Colon erkennen. Aus der Bruchpforte zieht das Colon descendens herab, und ein Stück Duodenum wird in ihr sichtbar.

Wenn man nun den Bruchsack von der Bruchpforte aus in der Mitte der Vorderfläche aufschneidet, so kann man feststellen, daß in ihm enthalten ist: der ganze Magen-Darmtraktus von der Cardia an, abgesehen von Colon sigmoideum und Rektum, also bis auf 30 cm Darm, außerdem Pancreas und Milz.

Die Radix mesenterii setzt außerhalb des Bruchsacks 1 cm unterhalb der Bruchpforte etwa in der Medianlinie an, wird dann aber in den Bruchsack hineingezerrt und erscheint in die Länge gezogen und strangförmig gedreht. Dünndarm und Dickdarm besitzen ein gemeinsames Mesenterium und sind infolgedessen leicht gegeneinander verschieblich. Die Dünndarmschlingen sind vielfach geschlängelt und dicht zusammengelegt. Klappt man das Paket der Darmschlingen, das beim Eröffnen des Sackes zunächst vorliegt, nach links, so erblickt man, durch das Mesocolon transversum hindurchscheinend, den Magen, vom stark geblähten Colon asceudens, transversum und descendens zu beiden Seiten und oben halbkreisförmig umgeben. Man denke sich ein normal verlaufendes Colon transversum nach oben über den Magen geschlagen und den Magen ebenfalls mit seiner dorsalen Fläche nach vorn gedreht, so erhält man das eben beschriebene Bild. Der Magen liegt dabei mit seiner großen Curvatur kranial- und medianwärts, mit seiner kleinen caudal- und lateralwärts. Es hat also gleichsam eine Fortsetzung der physiologischen Drehung in der Entwicklung stattgefunden. — Das Colon ist im Gegensatz zu dem kollabierten Dünndarm stark gedehnt und enthält Meconium. Der Processus vermiformis liegt rechts, dicht oberhalb der Bruchpforte, und ist $3^1/_2$ cm lang.

Die Ligamente zwischen den einzelnen Darmteilen sind, wenn auch dünn und zart, so doch normal entwickelt, das omentum majus ist jedoch nur rudimentär gebildet. Abnorme Verwachsungen zwischen den Darmabschnitten bestehen nicht. Auch die bursa omentalis läßt sich, wenn man den Magen zurückdreht, feststellen, und das foramen Winslorii ist unter dem ligamentum hepatoduodenale gut durchgängig.

Eröffnet man die bursa omentalis, so findet man hinter dem Magen das $^1/_2$ cm breite, 4 cm lange, dünne Paucreas liegen. Die Milz liegt lateral von der großen Curvatur des Magens. Sie ist 4 cm hoch, 4 cm breit, 1 cm dick und hat sich dem gegebenen Raum in etwa dreieckiger Gestalt angepaßt.

Außerhalb des Bruchsacks in der Bauchhöhle liegen nun noch: Colon sigmoideum, Rectum, Leber, Nieren, Nebennieren, Harnblase.

Das Colon sigmoideum, das aus der Bruchpforte herabzieht, ist von dieser an kollabiert, enthält aber noch Meconium. Es besitzt ein 2 cm breites Mesenterium, sodaß es frei beweglich ist. Das Rectum weist keine Abnormitäten auf.

Die Leber ist sehr voluminös und ist in der Bauchhöhle das beherrschende Organ, das fast den ganzen Raum für sich in Anspruch nimmt. In ihrer Gestalt zeigt sie nichts Abnormes außer einem Strang von Lebergewebe, der von der oberen Konvexität des linken Lappens aus kontinuierlich auf die Bruchpforte zu zieht, die unter dem Ansatz des ligamentum coronarium liegt und sich dann in die Bruchsackwand, wie oben erwähnt, fortsetzt. Die Leberligamente sind sämtlich entwickelt. Die Gallenblase liegt an normaler Stelle und zeigt keine Besonderheiten.

An der Unterfläche des linken Leberlappens, der Wirbelsäule anliegend, befinden sich die linke Niere und Nebenniere. Beide weisen außer ihrer Lageverschiebung medianwärts nichts Abnormes auf. Die rechte Niere und Nebenniere grenzen an den oberen Teil der Hinterfläche des rechten Leberlappens und sind von normalem Aussehen. Auch die Harnblase zeigt nichts Besonderes.

Nach dem Aufschneiden und Entleeren des Bruchsacks waren nun das Zwerchfell und die Bruchpforte gut sichtbar geworden. Die rechte Zwerchfellhälfte ist flach kuppelförmig gewölbt, zeigt ein centrum tendineum und einen musculösen, gut ausgebildeten Randteil. Die linke Zwerchfellhälfte ist leicht koncav nach abwärts gewölbt und weist ebenfalls ein centrum tendineum und wohl ausgebildete Muskulatur auf.

Die Bruchpforte ist ventral von sehnigem Gewebe umgeben, dem linksseitigen centrum tendineum, und hat einen Abstand von 3 cm von der vorderen, eine Entfernung von $3^1/_2$ cm von der lateralen Brustwand. Dorsomedialwärts ist sie durch einen musculösen Wulst von 1 cm Breite vom

Oesophagus getrennt. Ihr Rand ist glatt und, wie oben bereits erwähnt, durch eingewachsenes Lebergewebe verdickt. Sie hat eine ovale Gestalt und einen Längsdurchmesser von 3 cm.

Es liegt also ein linksseitiger glattrandiger Zwerchfelldefekt vor, von dessen Circumferenz aus ein in die Pleurahöhle hineinragender, allseitig geschlossener Sack entspringt, der von einem großen Teil der Baucheingeweide ausgefüllt wird. Demnach handelt es sich um eine Hernia diaphragmatica congenita vera sinistra.

Um nun auf die entwicklungsgeschichtlichen Eigentümlichkeiten dieses Falles näher einzugehen, so ist vor allem auf die Lage der Bruchpforte hinzuweisen. Sie liegt an der sich am spätesten schließenden, sog. *Bochdalek*schen Stelle (*Bochdalek* hat zuerst auf die Bedeutung dieser Stelle für die Pathologie der Zwerchfellhernien hingewiesen). Diese liegt zwischen der pars humbalis, die sich aus dem dorsalen Mesenterium, und der pars costalis, die sich durch Hervordringen eines parietalen Peritonealrecessus (Recessus superolateralis von *Swaen)* entwickelt.

Wenn es sich auch im vorliegenden Fall nicht um einen eigentlichen Defekt im Zwerchfell gehandelt haben kann, so ist doch an dieser Stelle nur das bindegewebige Gerippe dagewesen, in welchem das Einwachsen von Muskulatur, resp. das Ausbilden elastischer Fasern unterblieben ist. Und es ist sehr wahrscheinlich, daß sich auch diese Umbildungsvorgänge an den zuletzt entstandenen Schließungsstellen am spätesten entwickeln — oder eben ausbleiben.

Daß überhaupt Zwerchfelldefekte häufiger links als rechts auftreten, erklärt sich nach *Bromann* daraus, daß an dieser Seite, wo der Magen hindernd zwischen Leber und hinterer Körperwand sich drängt, die Schwierigkeiten bei der Diaphragmaschließung eine Zeitlang bedeutend größere zu sein scheinen als auf der rechten Seite.

Eine Besonderheit dieses Falles ist ferner das Eindringen von Leberzellen in die Bruchsackwand. Das ist entwicklungs-

mäßig aber recht gut erklärlich; denn die Leber steht, wie oben bereits mitgeteilt wurde, in ihrer Entwicklung in innigem Zusammenhang mit dem Zwerchfell. Wie *Bromann* sich ausdrückt, wachsen die Leberzelltrabekel in eine quergestellte Mesenchymmasse, die unter dem Namen septum transversum bekannt ist. Später sondert sich die Leber normalerweise wieder vom Zwerchfell ab und bleibt mit ihm nur noch in Verbindung durch das ligamentum coronarium und das ligamentum falciforme. In dem von mir beschriebenen Präparate waren vermutlich in dem lig. coronarium noch Keime von Leberzellen enthalten, die sich dann in der Bruchsackwand weiter entwickelt haben. Es würde sich also um eine Keimverschleppung vermittels des lig. coronarium handeln.

Der Defekt im Herzbeutel ist auf eine Hemmung zurückzuführen und findet sich wie in den meisten bekannten Fällen hinter dem Nervus phrenicus auf der linken Seite. Herzbeuteldefekte kommen nach *Bromann* gewöhnlich dadurch zustande, daß das septum pericardiaco-pleurale in seiner Entwicklung gehemmt wird, sodaß es entweder garnicht oder nur mangelhaft ausgebildet wird.

Bei dem vierten an der Basis gelegenen Lungenlappen handelt es sich um einen Lobus cardiacus seu infracardiacus *(Allen)*. Dieser ist, wie *Schneider* mitteilt, nicht als accessorischer Lappen, sondern als eine Abspaltung eines sonst im Stammlappen enthaltenen Lungenterritorimus aufzufassen.

Als eine Hemmungsbildung ist das Mesenterium ileocolicum commune anzusehen und somit das Ausbleiben der Fixation des colon an der hinteren Bauchwand, was ja eine so ausgiebige Verlagerung der Baucheingeweide überhaupt erst möglich gemacht hat. Sonst sind außer dem zu kurzen omentum majus keine rudimentären Bildungen an den Mesenterien oder Bauchorganen festzustellen gewesen. Die Stellung des Magendarmtraktus ist keine mediane mehr, im Gegenteil, es hat sogar, wie oben beschrieben, eine Überdrehung des Magens und eine strangförmige Torsion der radix mesenterii der Dünndarmschlingen stattgefunden.

Man kann somit aus dem vorliegenden Befund nicht sagen, daß die Bauchorgane in ihrer Entwicklung in toto gehemmt worden sind, wie es an anderer Stelle (*Kjöllerfeldt* 1914) allerdings auf Grund eines andern Befundes behauptet worden ist. Es handelte sich dort ebenfalls um eine linksseitige Hernia diaphragmatica congenita vera, wobei jedoch außer dem Mesenterium commune und der mangelnden Fixation ein vertical gestellter Magen und ein median gelegenes Duodenum gefunden wurde. *Kjöllerfeldt* nimmt an, daß eine frühembryonale Hemmungsbildung des Zwerchfells und der Bauchorgane vorliegt, die darin besteht, daß sich der dorsale Abschnitt der Zwerchfellanlage nicht, wie normal, kaudalwärts verschoben hat, und daß die der Zwerchfellanlage angrenzenden Bauchorgane ebenfalls die kaudalwärts gerichtete Wanderung nicht vollkommen mitgemacht haben und in der Nähe des zurückgebliebenen Abschnittes der Zwerchfellanlage verlagert blieben, während die älteren Partien derselben, die pars sternalis und lumbocostalis, kaudalwärts gewandert und von der Muskulatur durchwachsen worden sind. Ist die hier kurz geschilderte Auffassung richtig, so fährt *Kjöllerfeldt* fort, so waren die Bauchorgane nicht in den Bruchsack kranialwärts verlagert, sondern hatten sich in demselben entwickelt.

Zugegeben, daß diese Auffassung für den Fall des Verfassers (und vielleicht noch für manchen andern) als wahrscheinlich erscheint, so konnte ich mich nicht überzeugen, daß sie auch für den mir vorliegenden Fall zuträfe. Auch die früher beschriebenen Fälle habe ich daraufhin durchgesehen, konnte jedoch aus den Beschreibungen keine wesentlichen Anhaltspunkte für jene Anschauung ersehen. In dem von mir beschriebenen Falle sprechen verschiedene Punkte dagegen: zunächst waren die Bauchorgane im großen und ganzen in ihrer Entwicklung nicht gehemmt, wie ich schon oben auseinandergesetzt habe. Ferner hatte man von der Radix mesenterii, die außerhalb des Bruchsacks ansetzte, dann aber strangförmig in denselben förmlich hineingewunden war, von der Lagerung des Magens und des Colon und von der Torsion

des Dünndarms den sicheren Eindruck, als ob diese Organe sich erst in den Bruchsack hineingewälzt hatten, ob in völlig ausgebildetem Zustand, das läßt sich allerdings nicht entscheiden. Ich bin jedenfalls geneigt, den Zwerchfelldefekt, d. h. in diesem Falle die mangelhafte Durchwachsung der Schließungsstelle des Zwerchfells mit Muskulatur als das Primäre anzusehen und das Hineingeraten der Bauchorgane in den Bruchsack als sekundär. Wie *Schwalbe* sich äußert, ist es ja deutlich, daß bei primär durch den Zwerchfelldefekt geänderten Verhältnissen eine andere gegenseitige Beeinflussung der Organe in der Entwicklung stattfinden muß als gewöhnlich, und gerade durch den veränderten „Kampf der Teile im Organismus" werden diese Präparate entwicklungsmechanisch sehr interessant.

Schließlich noch einige Bemerkungen über die teratogenetische Terminationsperiode der Entwicklungsanomalien, d. h. die Periode, in der diese sich spätestens gebildet haben müssen.

Da nach *Bromann* die Hauptentwicklung des Zwerchfells im zweiten Embryonalmonat, seine Schließung und das Einwachsen von Muskulatur im dritten Embryonalmonat vor sich geht, so muß die vorliegende Hemmungsbildung gegen Ende des dritten Embryonalmonats stattgefunden haben. Das Ergebnis der entwicklungsgeschichtlichen Forschung, daß die Leberentwicklung wie örtlich so auch zeitlich in engstem Zusammenhang mit der Zwerchfellentwicklung steht, macht das Hineingelangen von Leberzellen in die Bruchsackwand wohl verständlich. Andrerseits aber ist diese Anomalie gerade ein Beleg für die Entwicklungsgeschichte.

Der Herzbeuteldefekt wäre etwa in den zweiten Embryonalmonat zu datieren.

Für das Hineingelangen der Baucheingeweide in den Bruchsack einen bestimmten Termin anzunehmen, dazu fehlen uns bisher noch jegliche Anhaltspunkte, falls wir eine sekundäre Verlagerung annehmen.

Für künftige Untersuchungen von kongenitalen Zwerchfell-

hernien erscheint mir neben anderem von Wichtigkeit: der Entwicklungszustand der Eingeweide, die Verhältnisse des Peritoneums, die genaue mikroskopische Untersuchung des Bruchsacks und das Vorhandensein anderer Mißbildungen. Dann wird es vielleicht mit der Zeit möglich sein, in die kausale und formale Genese derartiger Hemmungsbildungen einen genaueren Einblick zu bekommen.

Zum Schluß möchte ich mir gestatten, Herrn Geheimen Hofrat Professor Dr. *Ernst*, Direktor des Pathologischen Institutes in Heidelberg, für die freundlichen Anregungen zu dieser Arbeit meinen ergebensten Dank auszusprechen.

Literaturverzeichnis.

Arnheim: Zur Kasuistik der Zwerchfellhernien. Dissertation Gießen 1896.

Ballantyne: Zentralblatt für pathologische Anatomie Bd. 15. 1904. S. 139.

Brachet: Ergebnisse der Anatomie und Entwicklungsgeschichte Bd. 7. 1897.

Bromann: Normale und abnorme Entwicklung des Menschen. 1911. S. 577ff,

Cruveilhier: Traité d'anat. path. I. S. 610.

Gößnitz: Sechs Fälle von linksseitigem Zwerchfelldefekt. Diss. Jena 1903.

Großer: Über Zwerchfellhernien. Wiener klinische Wochenschrift. 1899. S. 655.

Hertwig: Handbuch der Entwicklungsgeschichte Bd. III, 2.

Kaup: Zwei Fälle von Hernia diaphragmatica.

Keck: Zur Kenntnis der Zwerchfellhernien bei Neugeborenen und ihre Entwicklung. Dissertation Würzburg 1911.

Keibel und Mall: Handbuch der Entwicklungsgeschichte des Menschen. 1. Bd. 1910. S. 527.

Kjöllerfeldt: Über die wahren Zwerchfellhernien des Menschen und der Tiere. Dissertation. Gießen. 1914.

Kohn: Über Hernia diaphragmatica congenita. Dissertation. Erlangen 1899.

Lacher: Über Zwerchfellhernien, Deutsches Archiv für klinische Medizin. Bd. 27. 1880. S. 268.

Leichtenstern: Verengerungen, Verschließungen und Lageveränderungen des Darmes. Ziemßen, Handubch der

speziellen Pathologie und Therapie. Band 7, II. 1876. S. 440.

Raon: Archiv für Anatomie und Physiologie 1889.

Schneider: Mißbildungen der Atmungsorgane in Schwalbe: Morphologie der Mißbildungen III. Teil, 8. Lief., 2. Abt., 8. Kap.

Schwalbe: Über kongenitale Zwerchfellhernien, Münchener Medizinische Wochenschrift 1899. S. 12.

- Beobachtungen eines Falles von Hernia diaphragmatica vera. Zentralblatt für pathologische Anatomie Bd. 11. 1900. S. 262.
- Über einen Fall von linksseitigem angeborenen Zwerchfelldefekt mit besonderer Berücksichtigung der Bauchfellanomalien. Morphologische Arbeiten, herausgegeben von G. Schwalbe. Bd. 8. 1888. S. 135.

Thoma: Vier Fälle von Hernia diaphragmatica. Virchows Archiv Bd. 88. 1882. S. 515.

Waldeyer: Über die Beziehungen der Hernia diaphragmatica congenita zur Entwicklungsweise des Zwerchfells. Deutsche medizinische Wochenschrift. 1884. S. 211.

Uskow: Über die Entwicklung des Zwerchfells, des Pericardiums und des Coeloms. Archiv für mikroskopische Anatomie Bd. 22. 1883. S. 143.

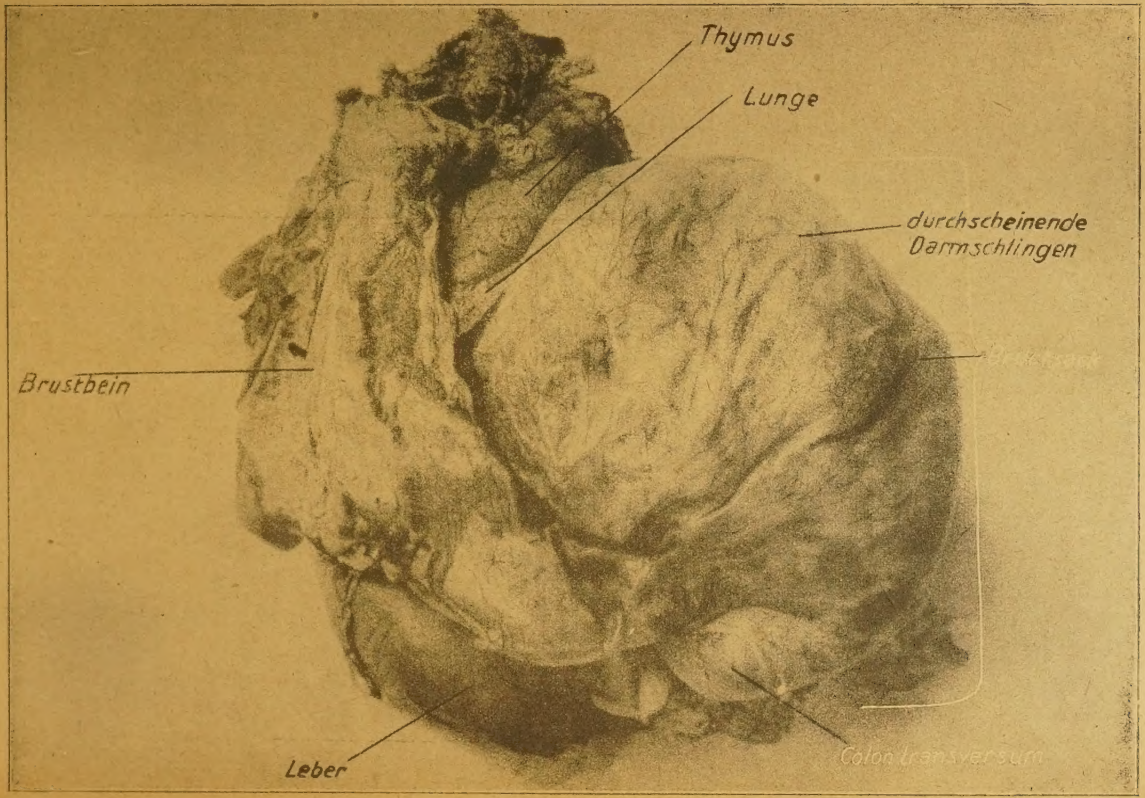
Thymus
Lunge
durchscheinende
Darmschlingen
Brustbein
Leber
Colon transversum

Lebenslauf.

Ich, *Mathilde Rothstein*, bin am 21. Januar 1893 als Tochter des Kaufmanns *Adolph Rothstein*, zu Berlin geboren. Ich besuchte das städtische Dorotheenlyceum daselbst und ließ mich dann privatim zum humanistischen Abiturium vorbereiten. Die Reifeprüfung bestand ich im Herbst 1912 als Extranea am Luisengymnasium zu Berlin. Dann widmete ich mich dem medizinischen Studium an den Universitäten Berlin, Freiburg i. Br., München und Heidelberg. Während meines Studiums hatte ich Gelegenheit u. a. die Vorlesungen, Kurse und Kliniken der Herren Professoren: Doflein, Fischer, Hertwig, Keibel, L. Michaelis, Rubens, Rubner, Salkowski, H. Virchow, v. Waldeyer-Hartz, Wiedersheim (in vorklinischen Semestern) Brugsch, Bumm, Czerny, Ernst, Fleischmann, Flügge, Franz, Gottlieb, Killian, Klapp, Koblanck, Lesser, Morgenroth, Moro, Nissel, Orth, Wagenmann, Wilens (in klinischen Semestern) zu hören. All diesen bin ich als meinen Lehrern zu großem Dank verpflichtet. Die medizinische Vorprüfung bestand ich im März 1915 mit „sehr gut“ an der Universität Berlin, die Staatsprüfung im November 1917 mit „gut“ an der Universität Heidelberg.